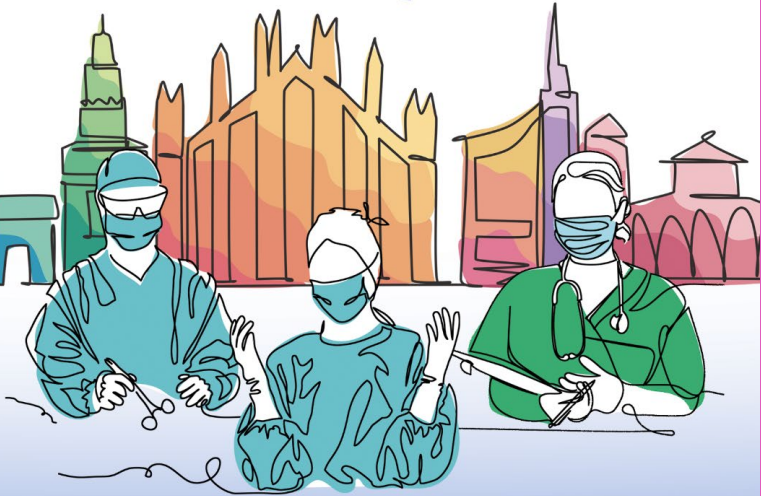



SICOB FALL MEETING
LIVESURGERY
28 - 29 OTTOBRE 2024
MILANO, FONDAZIONE CARIPLO

Presidenti del Congresso P. Gentileschi, M. A. Zappa
Segreteria Scientifica E. Galfrascoli, M. P. Giusti

Fondazione
CARIPLO 



www.fallsicob.app

Alopecia/telogen effluvium post chirurgia bariatrica

**DOTT.SSA LUCIA VALLESI –
BIOLOGA NUTRIZIONISTA**

RIMINI



Dott.sa Lucia Vallesi
Biologa Nutrizionista

Alopecia/Telogen Effluvium
post chirurgia bariatrica e
metabolica



Dott.sa Edda Cava
*Medico in Scienza
dell'Alimentazione*

La parola allo specialista:
inquadramento e diagnosi
differenziale



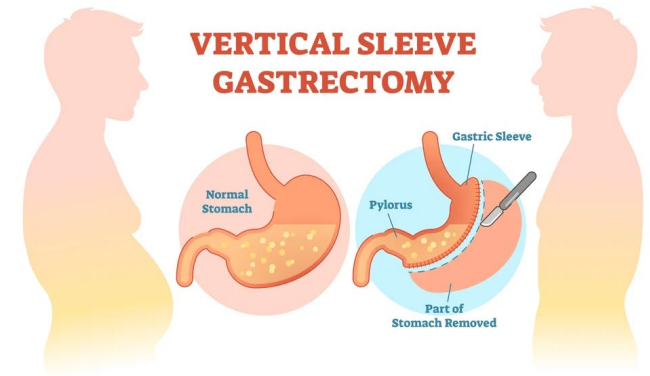
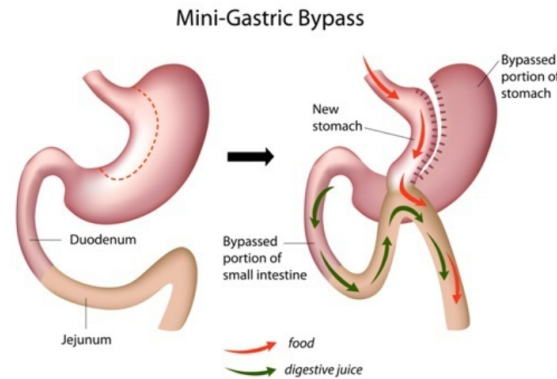
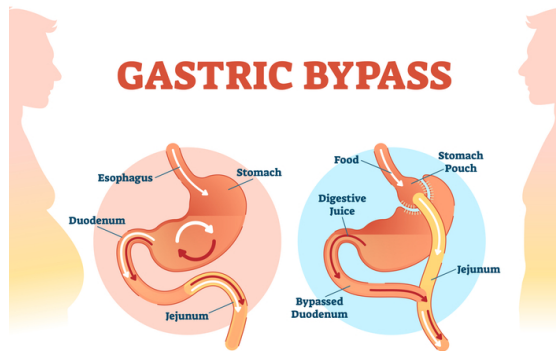
Dott.sa Marika Visentin
Dietista

Terapia
Nutrizionale

- Cohen-Kurzrock RA, Cohen PR (21 aprile 2021) Telogen Effluvium indotto da chirurgia bariatrica (Bar SITE): rapporto di caso e revisione della perdita di capelli dopo chirurgia dimagrante. Cureus 13(4): e14617. DOI 10.7759/cureus.14617

Alopecia post chirurgia bariatrica

Perdita **temporanea** di capelli dopo RYGB o OAGB/MGB o dopo Sleeve gastrectomy



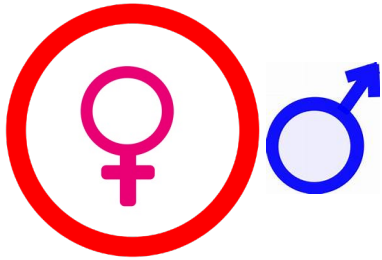
Alopecia da dieta

- **Cambiamenti nutrizionali:** carenza di vitamine e minerali essenziali (ferro, zinco, biotina e Vit. del gruppo B)



Alopecia da stress

- **Stress fisico:** *telogen effluvium* (fase di riposo – *telogen*) perdita di capelli diffusa (dopo 3 mesi dall'intervento fino a 6 mesi)

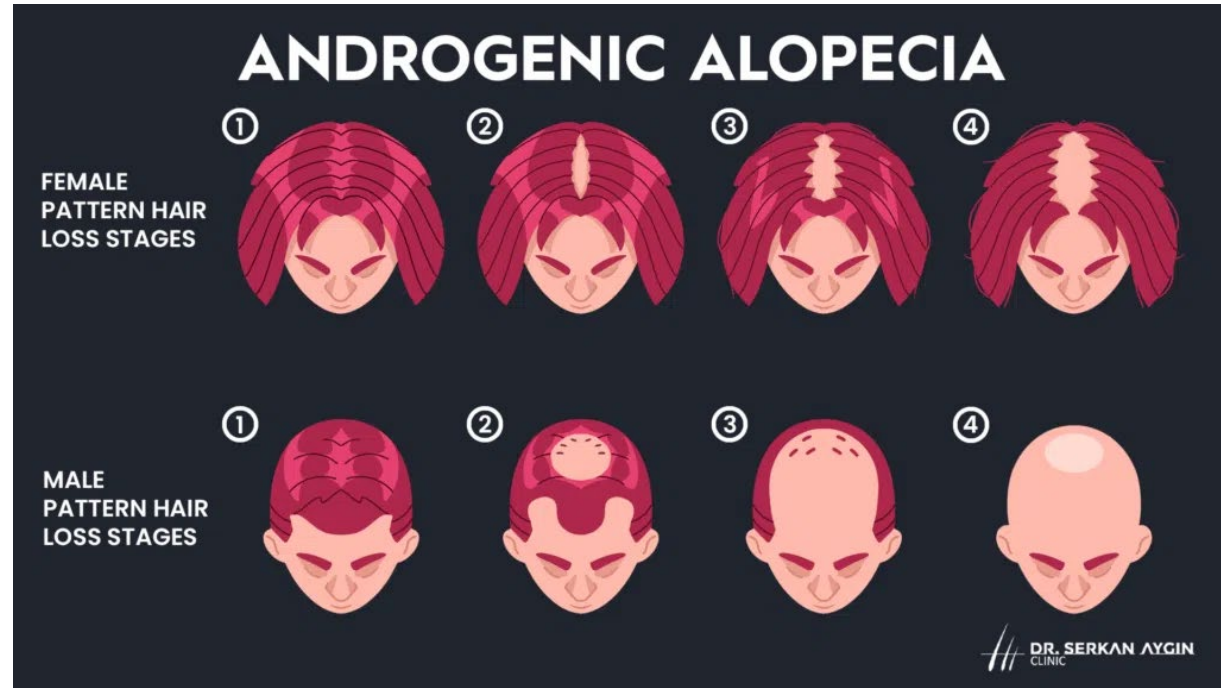


- Johnson JM, Maher JW, Samuel I, Heitshusen D, Doherty C, Downs RW (2005) Effetti delle procedure di bypass gastrico sulla densità minerale ossea, calcio, ormone paratiroideo e vitamina D. J Gastrointest Surg 9(8):1106–1110. <https://doi.org/10.1016/j.gassur.2005.07.012> (discussione 1110-1101)

Alopecia ormonale


- Cambiamenti ormonali: grazie alla perdita di peso

↑ androgeni (DHT)



Alopecia da ansia

- **Fattori psicologici:** cambiamento dell'immagine corporea può contribuire a stati d'ansia o depressione (2 - 4 mesi dopo)



Caso clinico



- 24 anni obesa – PCO (metformina e contraccettivo orale) – amenorrea, irsutismo e acne
- Peso: 94,5 Kg
- h: 157 cm
- BMI: 38,34
- Sleeve gastrectomy

Bariatric Surgery-Induced Telogen Effluvium (Bar SITE): Case Report and a Review of Hair Loss Following Weight Loss Surgery

Rena A. Cohen-Kurzrock ¹, Philip R. Cohen ²

1. Health Administration, Louisiana State University of Shreveport, Shreveport, USA 2. Dermatology, San Diego Family Dermatology, National City, USA

Corresponding author: Rena A. Cohen-Kurzrock, rena.cohen.kurzrock@gmail.com

Caso clinico

Prima dell'operazione
(capelli spessi e corposi)



FIGURE 1: Scalp hair appearance prior to bariatric surgery

Right side (a), frontal (b), and posterior (c) views of a 24-year-old woman show thick and dense scalp hair before undergoing a gastric sleeve operation for weight loss.

- Cohen-Kurzrock RA, Cohen PR (21 aprile 2021) Telogen Effluvium indotto da chirurgia bariatrica (Bar SITE): rapporto di caso e revisione della perdita di capelli dopo chirurgia dimagrante. Cureus 13(4): e14617. DOI 10.7759/cureus.14617

Caso clinico

7 settimane dopo
l'operazione
telogen effluvium



La perdita di capelli
è continuata per i 9
mesi successivi (11
mesi dopo la perdita
era diminuita)

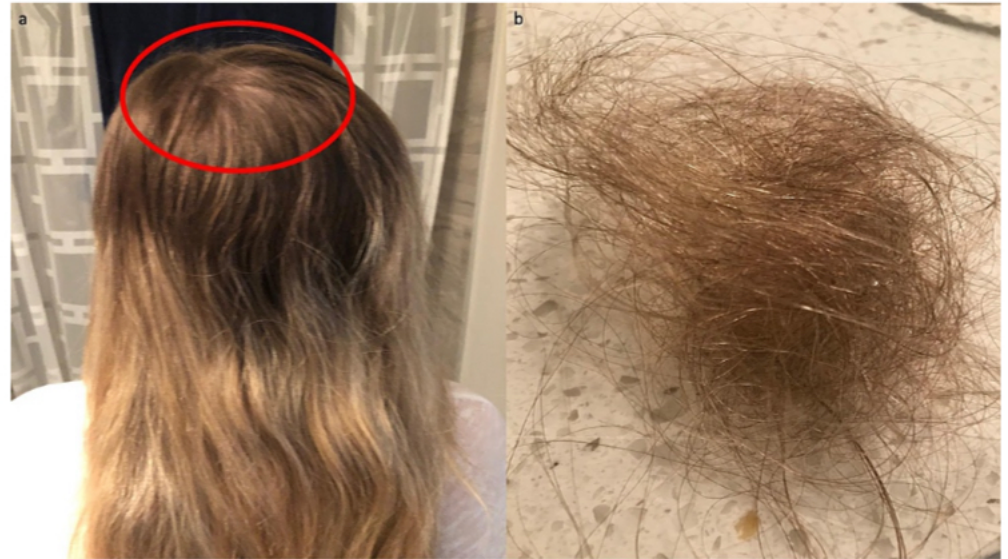

FIGURE 3: Bariatric surgery-induced telogen effluvium following gastric sleeve operation

The posterior view (a), five months following bariatric surgery, shows pronounced hair loss on the crown of the scalp (demonstrated within the red oval). After a single brushing of the hair, significant shredding can readily be observed (b).

- Cohen-Kurzrock RA, Cohen PR (21 aprile 2021) Telogen Effluvium indotto da chirurgia bariatrica (Bar SITE): rapporto di caso e revisione della perdita di capelli dopo chirurgia dimagrante. Cureus 13(4): e14617. DOI 10.7759/cureus.14617

Telogen effluvium

- L'intervento chirurgico bariatrico ha innescato la perdita di capelli
- Nessuna carenza nutrizionale (esami di laboratorio OK)
- La sua alopecia si è risolta e c'è stata una significativa crescita di nuovi capelli entro 14 mesi dall'intervento di Sleeve

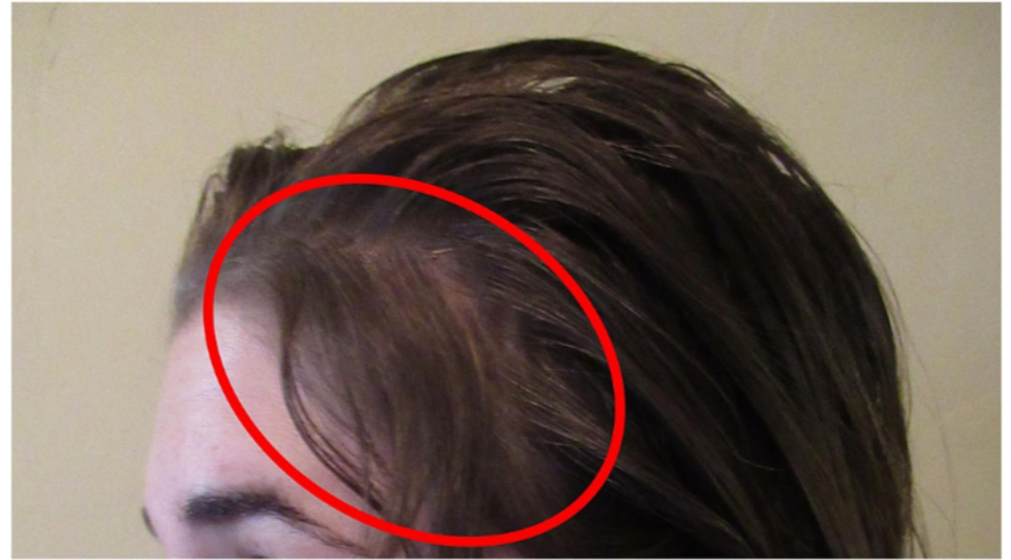

FIGURE 4: Resolution of bariatric surgery-induced telogen effluvium

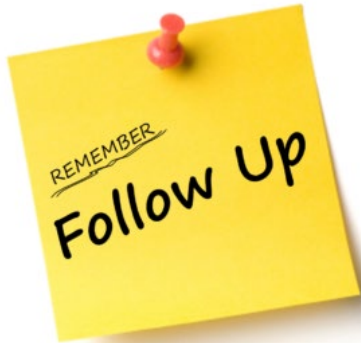
The left-side view of the patient's scalp shows resolution of telogen effluvium with near-complete hair growth (demonstrated within the red oval) 14 months following gastric sleeve operation for weight loss.

Conclusioni

- L'alopecia non è rara dopo la chirurgia bariatrica
- Associata a post bendaggio gastrico, sleeve, bypass Roux-en-Y e mini bypass
- Tuttavia non ci sono studi che evidenziano l'incidenza dell'alopecia associata a ciascuna di queste procedure
- La perdita di capelli può essere **acuta** entro i primi 3-4 mesi post operatori o **cronica**, a partire dai 6 mesi.

Alopecia Vs *telogen effluvium*

- L'alopecia a esordio **acuto** dopo un intervento bariatrico è solitamente causata da *telogen effluvium*
- Il *telogen effluvium* indotto da un intervento bariatrico va monitorato clinicamente a **lungo termine**, anche dopo la successiva crescita dei capelli



- Neve HJ, Bhatti WA, Soulsby C, Kincey J, Taylor TV: Inversione della perdita di capelli dopo gastroplastica verticale quando trattata con solfato di zinco. *Obes Surg.* 1996, 6:63-5. 10.1381/096089296765557295
- Halawi A, Abiad F, Abbas O: Chirurgia bariatrica e i suoi effetti sulla pelle e sulle malattie della pelle . *Obes Surg.* 2013

NON PUOI CONTROLLARE TUTTO.



I TUOI CAPELLI SONO LÌ
PER RICORDARTELO OGNI GIORNO



SICOB FALL MEETING
LIVESURGERY
28 - 29 OTTOBRE 2024
MILANO, FONDAZIONE CARIPLIO

Presidenti del Congresso **P. Gentileschi, M. A. Zappa**
Segreteria Scientifica **E. Galfrascoli, M. P. Giusti**

Fondazione
CARIPLIO



www.fallsicob.app

Grazie dell'attenzione